

細胞診検査報告書

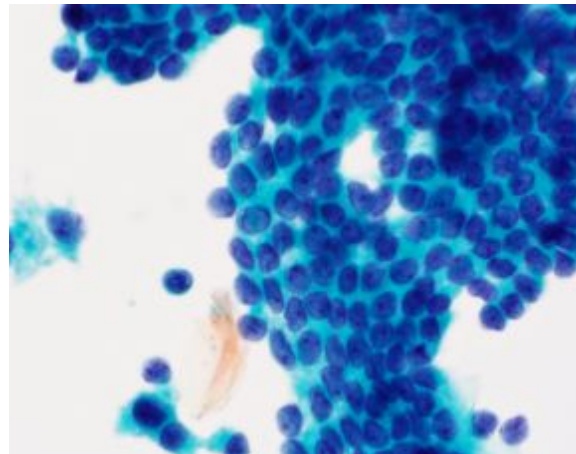
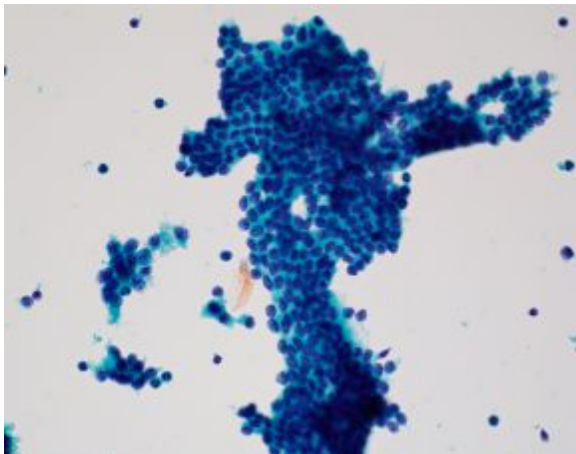
医療機関 ○○○クリニック
標本 ID 3xxx 2015/10/00 依頼
依頼医師 岡本 泰之
診療録 ID 2****4
患者 ○○ ○○ 女 xx歳
検体採取年月日 2015/10/00
病変番号 1
臨床診断 乳頭癌

細胞診断 悪性：乳頭癌 通常型

細胞所見 異型を伴う濾胞上皮細胞を大型集塊状に認めます。集塊における細胞密度は上昇しており、多量の石灰化物を伴っています。個々の細胞は核腫大しており、核溝、核内封入体がみられます。乳頭癌を推定します。

(標本3枚)

細胞検査士 Y
細胞診専門医 覚道 健一
診断年月日 2015/10/00



覚道健一甲状腺病理診断室

〒535-0031 大阪市旭区高殿4-22-26 すみれクリニック

TEL 06-6167-5670 FAX 06-6155-5543

info@thyrocyte.jp